HIDROCEFALIA

ETIOLOGIA, DIAGNÓSTICO E TRATAMENTO

Marcelo Nery Silva
Clínica de Neurocirurgia
marceloncr@gmail.com

“Hidrocefalia não é uma doença. Trata-se de uma condição patológica com muitas variações, mas sempre caracterizada por um aumento do volume do líquido céfalo-raquidiano promovendo um aumento da pressão intracraniana.... Pode se encontrada em qualquer período da vida....”

Donald D. Matson

Neurosurgery of Infancy and Childhood. Springfield, IL, Charles Thomas, 1969, p199

DESEQUILÍBRIO ENTRE PRODUÇÃO E ABSORÇÃO DE LCR

↓

DILATAÇÃO VENTRICULAR

Origem

- ANOMALIAS CONGÊNITAS
- NEOPLASIAS
- CONDIÇÕES INFLAMATÓRIAS

Conceitos

•Hidrocefalias geralmente resultam de obstrução nas vias liquóricas, mas sua apresentação depende da idade, do grau de obstrução, do volume acumulado ventricular de LCR, etiologia e da presença de outras doenças associadas.

•Prevenção e cura ainda são objetivos a serem alcançados.

História sumária

- Era hipocrática - “the dropsy of the brain”
- Ensinamento galênico – Água no cérebro
- Vesalius – acúmulo de líquido dentro dos ventrículos
- Magendie(XVIII)- descrição das vias LCR
- Dandy, Blackfan, Pappenheimer, Milhorat, Davson

CLASSIFICAÇÃO/TERMINOLOGIA

~~COMUNICANTE x NÃO COMUNICANTE~~
~~INTERNA x EXTERNA~~
~~OBSTRUTIVA x NÃO OBSTRUTIVA~~

Situação ideal:
Classificar de acordo com os seguintes critérios:
- Local da obstrução
- Causa precisa ou provável
- Progressão da lesão

HIDROCEFALIA EX-VACUO – TERMO INFELIZ
Hidrocefalia compensada/não progressiva

CLASSIFICAÇÃO ETIOLÓGICA/ANATÔMICA

Etiologia (N= 243)	Total N	Total %
Neoplasia do SNC	55	28,0
Malformações do SNC	54	20,1
Meningite purulenta	24	10,2
Toxoplasmose congênita	10	5,1
Neurotuberculose	10	5,1
HPIV	7	4,0
Cisto Aracnóide	10	3,1
Hidranencefalia	8	2,7
Porencefalia insuflante	6	2,1
HPIV + Meningite neonatal	5	1,6
TCE	4	1,1
CMV congênita	3	0,8
Abcesso cerebral	2	0,5
Craniostenose	2	0,5
Mucopolissacaridose	2	0,5
Neurofibromatose tipo 1	2	0,5
Meningite crônica de etiologia não-definida	1	0,3
Processo inflamatório granulomatoso não-definido	1	0,3
Basket brain	1	0,3
Melanose cutâneo-meníngea	1	0,3
Hemorragia meníngea	1	0,3
Desconhecida	34	12,6
Total	243	100

SNC, sistema nervoso central; HPIV, hemorragia peri-intraventricular do prematuro; TCE, traumatismo crânio-encefálico; CMV, citomegalovirose.

CLASSIFICAÇÃO ETIOLÓGICA/ANATÔMICA

CONGÊNITAS

Obstrução aquedutal

Atresia do forame de Monro

Malformação de Chiari

Malformação de Dandy-Walker

Neoplasias

Cisto intracranianos benignos

Anomalias da base do crânio

Inflamação leptomeníngea

Incompetência das vilosidades aracnóides

Encephalocele

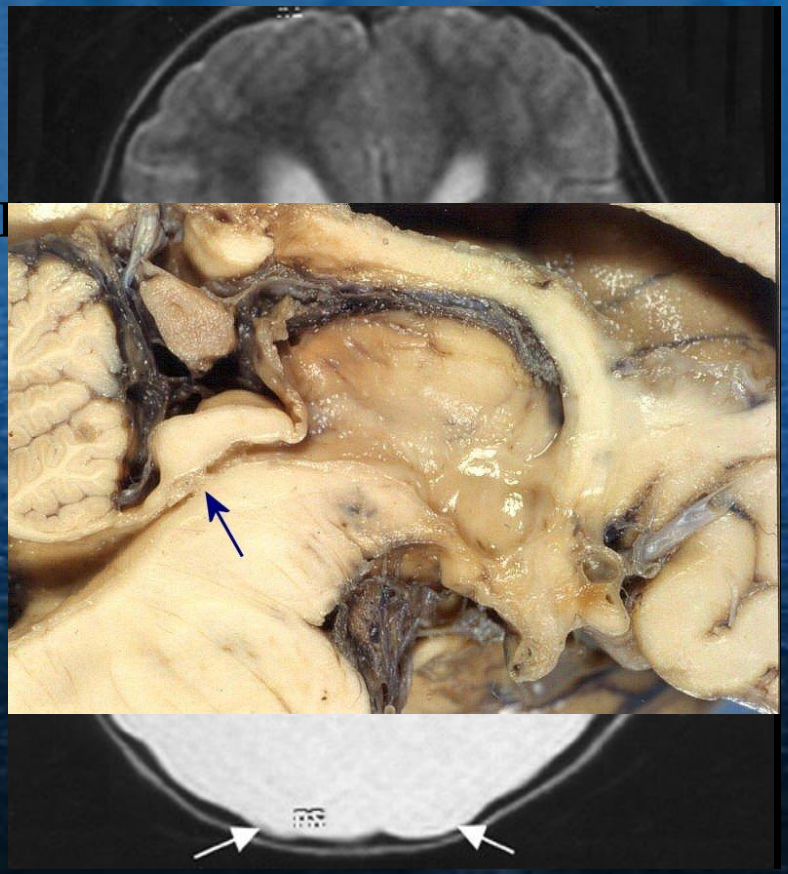

www.google.com/images

NEOPLASIAS

INFLAMATÓRIAS

Ventriculite bacteriana (E. coli, H.

HIDROCEFALIA CONGÊNITA E MALFORMAÇÕES

Ocorrência frequente de hidrocefalia

Hidrocefalia recessiva “X-linked”
Malformação de Dandy-walker familiar
Spina bifida cística
Osteopetrose grave
Mielodisplasia
Mielomeningocele (80-90%)

Ocorrência ocasional de hidrocefalia

Acondroplasia
Acrodisostose
Doença de Apert
Nevus células basais
Doença de Hurler
Incontinentia pigmenti
Síndrome de Meckel-gruber
Osteogenese imperfecta
Syndrome Riley-Day
Nanismo tanatoforico
Triploidia
Trissomia 13
Trissomia 18

Smith DW. Reconizable patterns of human malformation. 1999

HIDROCEFALIA CONGÊNITA/ANOMALIAS ESTRUTURAIS ASSOCIADAS

Agenesia do corpo caloso
MAV
Disostose crânio-facial (Apert, Crouzon)
Malformação de Dandy-Walker
Cistos intracranianos
Encefalocele/Meningocele
Holoprosencefalia
Lisencefalia
Cistos de linha média
Mielomeningocele (Chiari II)
Neoplasias

www.google.com/images

Efeitos Patológicos Gerais

PRIMÁRIOS- Relacionados com a doença primária

SECUNDÁRIOS – Aumento da taxa de lesão cerebral
Deficit funcional
Elevação da mortalidade

Distensão ventricular → Ruptura ependimária → Desnudamento da superfície ventricular

↓

Estiramento das comissuras interemisféricas
Ruptura do septo pelúcido

← Atrofia dos giros corticais

Apresentação clínica

Fatores determinantes

- Idade
- Causa primária
- Malformações e lesões cerebrais associadas
- Grau de obstrução das vias liquóricas
- Pressão intracraniana

Hidrocefalia infantil

Tamanho da cabeça/Velocidade de crescimento e sintomas associados

- Perímetro cefálico – macrocrania (mensuração 4/4 a 8/8 semanas /primeiro ano)
- Sintomas típicos – Irritabilidade, letargia, vômitos, dificuldade alimentar
- Discrepância entre circunferência cabeça e torácica

Sinais Neurológicos

- Abaulamento da fontanela anterior/Alargamento das suturas
- Sinal do pote rachado
- Formato da cabeça
- Aumento da drenagem venosa colateral – Chiari
- Sinal do sol poente – lesão próxima ao tectum mesencefálico/estenose aquedutal
- Papiledema – achado bastante ocasional
- Dificuldade no controle do movimento da cabeça
- Retardo no DNPM – hipertonia nos MMII, clonus no tornozelo
- Hipotonia infantil

www.google.com/images

Hidrocefalia em crianças maiores que três anos

Apresentação aguda

Cefaléia intensa
Vômitos
Sintomas oculomotores
Distúrbios da consciência
Papiledema e sinais de herniação uncal(menos frequentes)

Apresentação crônica

Cefaléia episódica
Vômitos matutinos
Papiledema
Marcha incoordenada
Baixa performance escolar
Macrocrania??
Lesão do VI nervo craniano
Deficit na convergência e no olhar superior

Apresentação antenatal

Assintomático em geral, exceto em morte intrauterina
Diagnóstico por USG rotina – pode ser um achado transitório

Estratégia diagnóstica

Fundamento

•Determinar local da obstrução
•Determinar a causa
•Determinar a progressão

Imagem

- Tomografia – método screening adequado
- Ultrassonografia – ideal para exame à beira do leito.
  Método limitado pela idade e pela especificidade

3.MRI

Estratégia diagnóstica

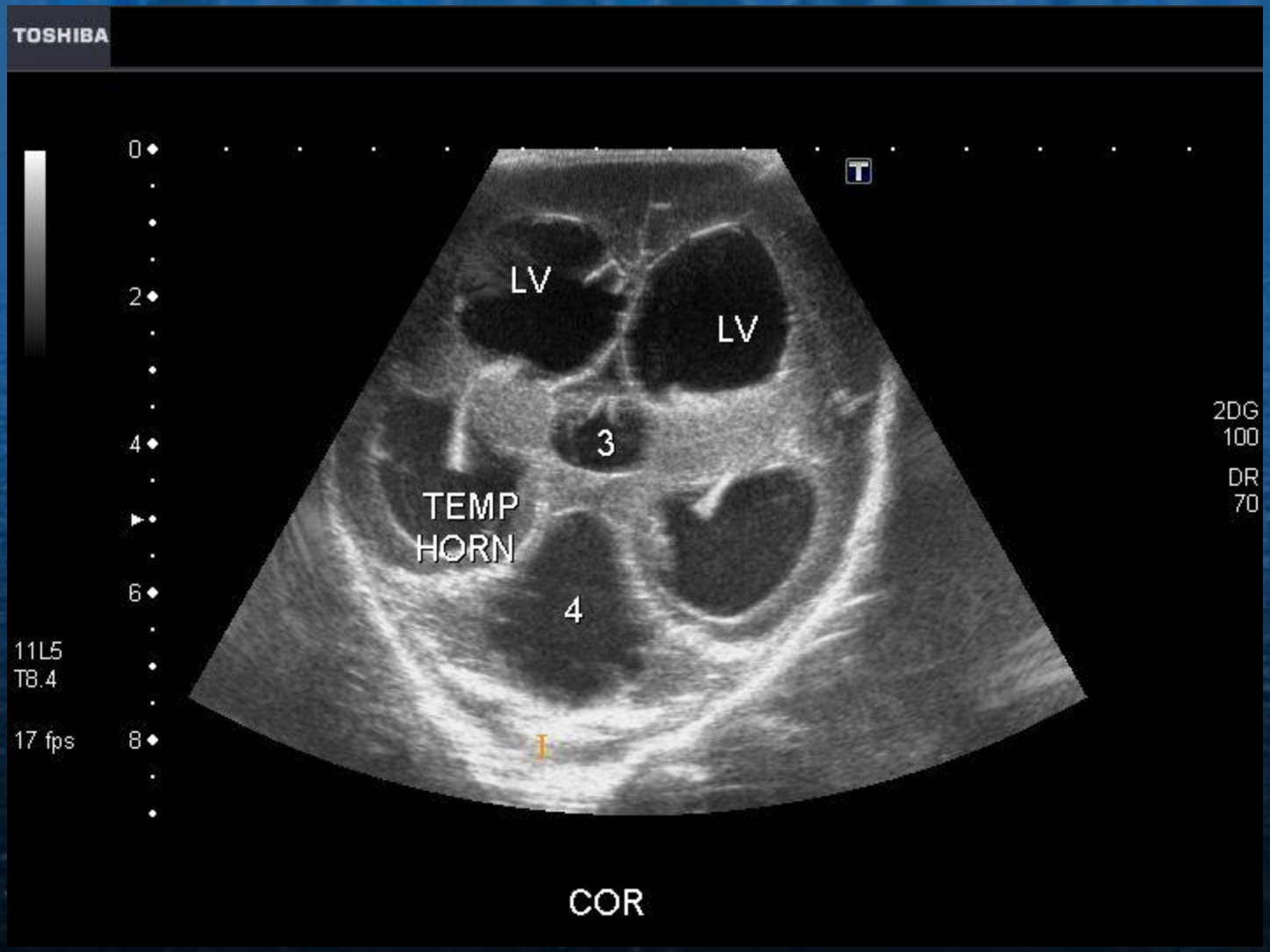

www.google.com/images

Estratégia diagnóstica

www.google.com/images

Tratamento

Reconhecimento da história natural – morbimortalidade elevada até 18 anos
retardo mental

Avaliação/Seleção de pacientes

Risco do shunt (disfunção, infecção)

X

risco de hidrocefalia não tratada (alta tolerância à ventriculomegalia
Lewin, Roger; "Is Your Brain Really Necessary?" Science, 210:1232, 1980)

Tratamento não- cirúrgico

Observacional (Follow-up por exames de imagem)
Punções liquóricas repetidas
Uso de farmacoterapia

Tratamento cirúrgico

Shunt

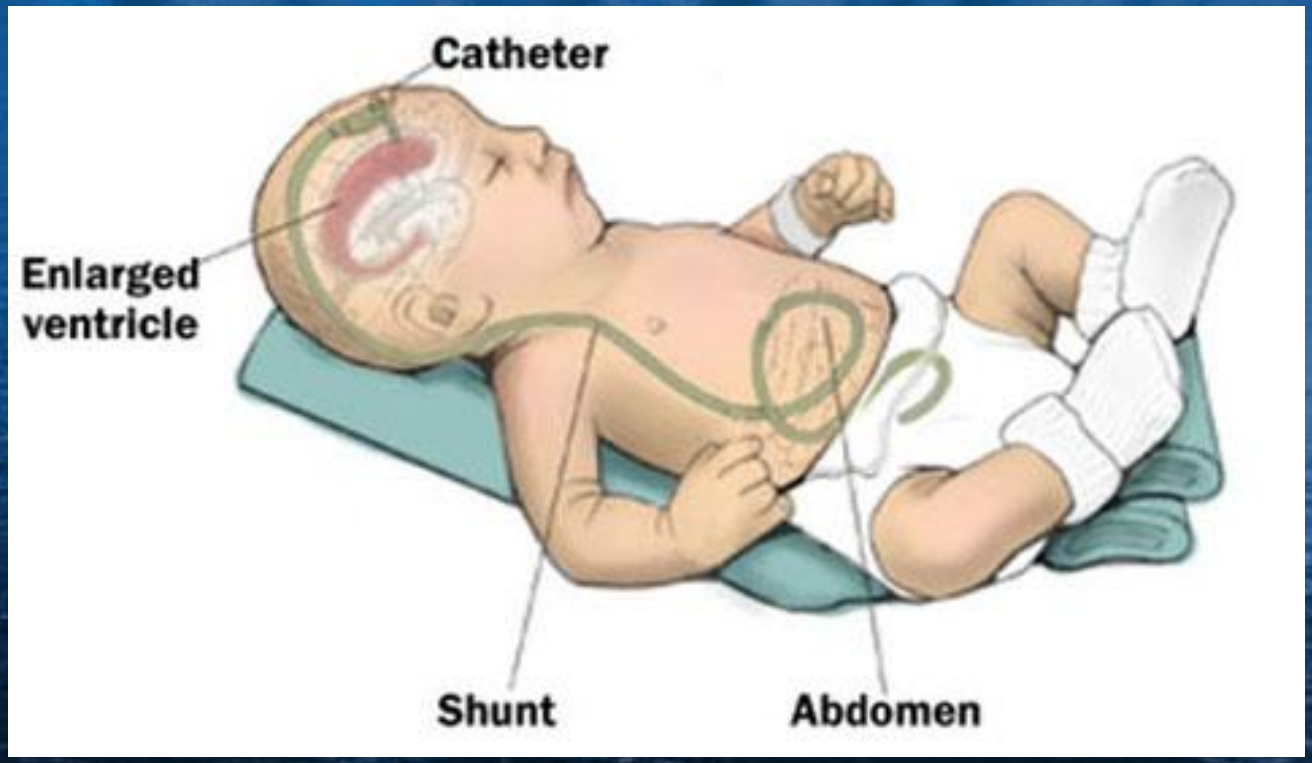

www.google.com/images

University of Florida HSC/Jacksonville,
Wolfson Children’sHospital, Jacksonville, Fla.
Children’s Hospital and Health Center, San Diego, Calif. , USA

Aggressive Management of Shunt Infection: Combined Intravenous and IntraventricularAntibiotic Therapy for Twelve or Less Days. Pediatr Neurosurg 2008;44:104–111

Metodologia/Protocolo proposto

1

Diagnóstico LCR positivo = retirada do sistema de derivação + antibióticos IV

Crianças com fontanelas patentes – punções aliviadoras sempre quando houver aume circunferencial ou abaulamento fontanelar

Crianças com fontanelas fechadas – derivação externa contínua

2

Antibióticos intraventriculares desde o D_0 – Q24h

Intraventricular antibiotics

Antibiotic	Dose	Patients
Ampicillin	2 mg/kg/dose	1
Cefazolin	1 mg/kg/dose	1
Chloramphenicol	1 mg/kg/dose	1
Gentamicin	1–2 mg/kg/dose	4
Methicillin	1–2 mg/kg/dose	14
Penicillin	500 U/dose	1
Vancomycin	1–2 mg/kg/dose	3

3

Tratamento por 7 a 12 dias – culturas e análises quimiocitológicas diárias assim como dosagem liquórica dos antibióticos (5-10x da concentração inibitória mínima)

Metodologia/Protocolo proposto

4

Após negativação microbiológica – 24 horas sem antibióticos – nova cultura – se negativa – inserção de um novo shunt (cultura no momento da cirurgia)

Cura da infecção sem reincidência em todas as crianças estudadas (n=15)

Tratamento cirúrgico

Neuroendoscopia

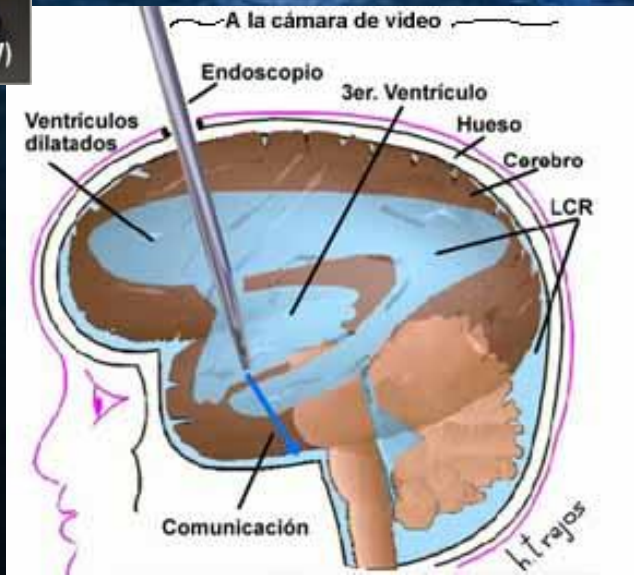

www.google.com/images

Endoscopic 3rd ventriculostomy

Right precoronary approach

Surgeon

Paolo Regolo, MD

Tratamento cirúrgico

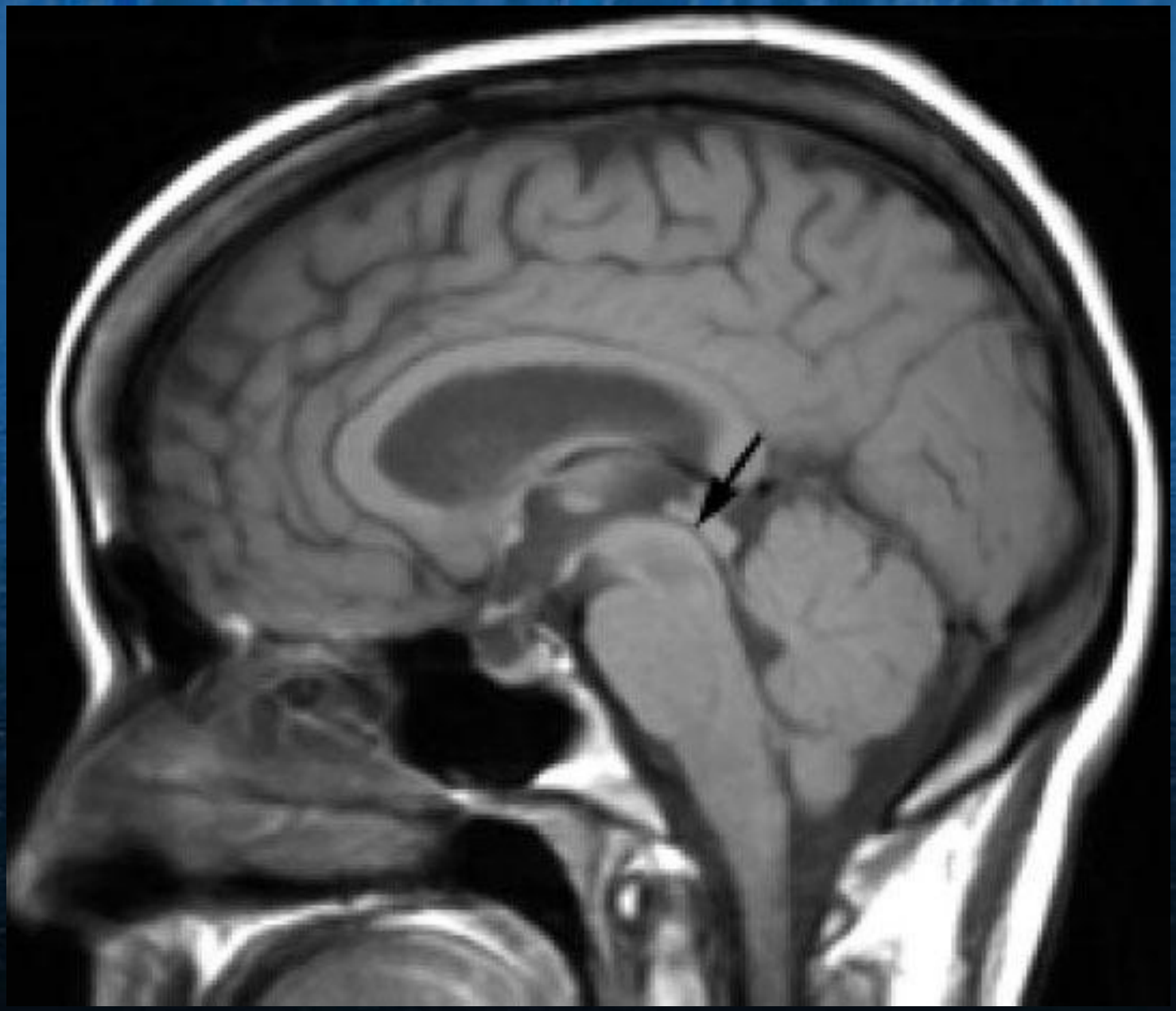

www.google.com/images

1. www.aans.org/pediatric/hydrocephalus

2. Pediatric Neurosurgery.Surgery of the developing nervous system.Saunders.2003

3. www.google/images

4. Aggressive Management of Shunt Infection: Combined Intravenous and Intraventricular Antibiotic Therapy for Twelve or Less Days. Pediatr Neurosurg 2008;44:104–111